

# Wenn die Symmetrie des Bewegungsablaufs gestört ist

Hinken ist beim Kind häufig das einzige Symptom, das zur Diagnose von Erkrankungen des Bewegungssystems führt – Teil 2. Von Dr. Walter Michael Strobl

Jede Asymmetrie der Fortbewegung weist auf eine Störung hin. Auffällige Gangbilder können sowohl orthopädische als auch neurologische Ursachen haben, die eine sorgfältige Differenzialdiagnose erfordern. Torsionsfehlstellungen und verschiedene Arten des Hinkens sowie die septische Arthritis sind Themen-schwerpunkte des zweiten Teils unserer Serie.

Im Kleinkindalter erfolgt eine kontinuierliche Reifung der Pyramidenbahn, sodass zunächst nach dem Erlernen eines sicheren freien Gangbildes der Einbeinstand, dann das Stufensteigen, der physiologische Abrollvorgang des Fußes und das Hüpfen auf einem Bein möglich wird.

Das in dieser Altersgruppe sehr häufige Symptom des Einwärtsgangs bedarf zunächst einer Differenzierung, ob eine funktionelle, also neuromuskulär bedingte, oder eine anatomische, knöchern bedingte Ursache vorliegt. In einem zweiten Schritt ist zu klären, auf welcher Ebene eine Torsionsstörung der Beinachse besteht.

## Torsionsfehlstellungen und funktionelle Innenrotation

Auf Hüftgelenkebene führt eine vermehrte Antetorsion des Schenkelhalses (Femur-AT-Syndrom, Coxa antetorta) zu einem „knee-in“, einer Einwärtsdrehstellung der Patella beim Stehen und Gehen. Aufgrund der in nahezu 90 Prozent der Fälle eintretenden Spontan Korrektur während des Wachstums stehen Beratung und Kontrolluntersuchungen im Vordergrund. In seltenen Fällen ist eine intertrochantäre Derotationsosteotomie des proximalen Femurs erforderlich.

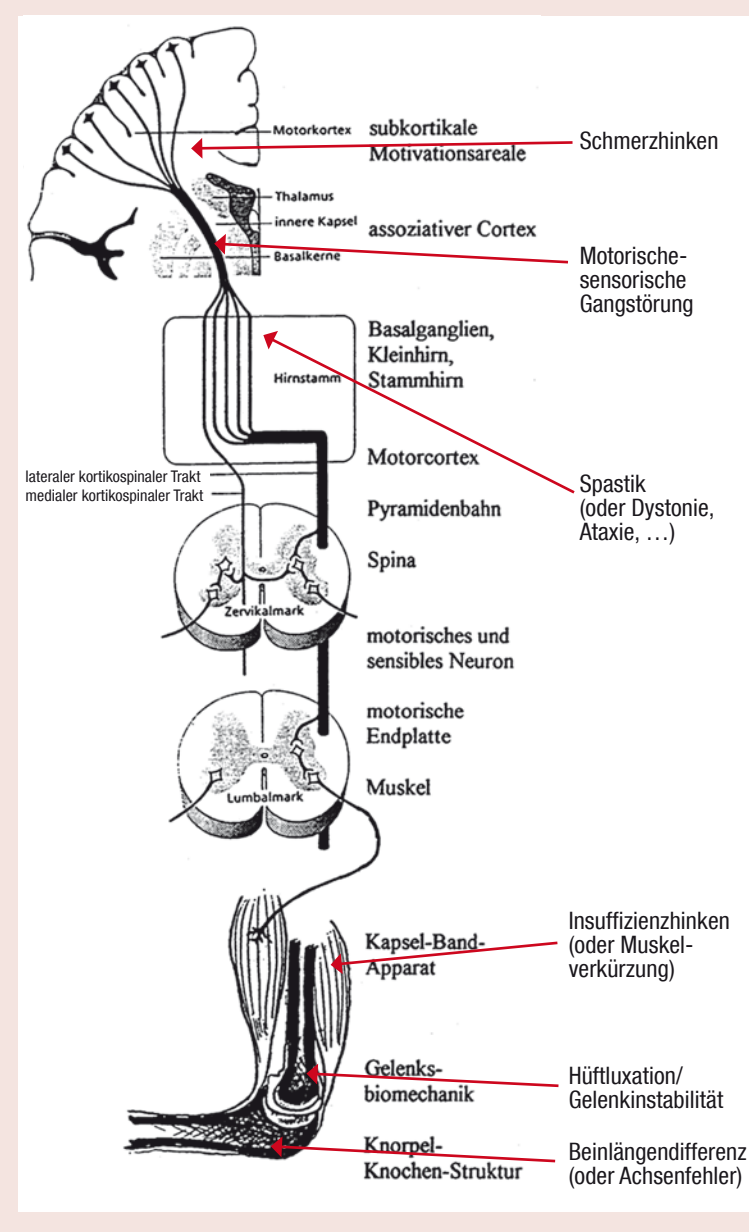
Auf der Ebene des Unterschenkels führt eine exzessive Tibia-Innentorsion zu einem „toe-in“, einer Einwärtsdrehstellung des Fußes. Auch diese Torsionsfehlstellung ist meist im Laufe des Wachstums rückläufig, sodass nur bei wenigen Kindern eine supramalleoläre Derotierung der Tibia indiziert ist.

Auf der Ebene des Fußes führt auch eine Sichelfuß-(Metatarsus adductus-)Fehlstellung zu einem Einwärtsgangbild.

Eine funktionelle Innenrotation der Beinachse ist Folge einer muskulären Imbalance, zum Beispiel bei neuromotorischen Erkrankungen. Das funktionelle Einwärtsgangbild kann besonders bei bis zu diesem Alter noch nicht erkannten, minimalen und leichten Formen cerebraler Bewegungsstörungen oder neuromuskulärer Erkrankungen einen ersten

## Grafik

### Systematik der Gangstörungen



Die Abbildung zeigt Gangstörungen auf neuronaler Ebene.

Hinweis für eine genaue entwicklungsneurologische Untersuchung des Kindes liefern.

## Coxitis fugax

Hinken ist im Kleinkindalter häufig das einzige Symptom, das zur Diagnose von Erkrankungen des Bewegungssystems führt. Bei der fast alle Kinder zwischen drei und acht Jahren betreffenden Coxitis fugax („Hüftschnupfen“) handelt es sich um eine abakterielle entzündliche Reizarthritis des Hüftgelenkes. Klinische Zeichen sind:

- Leisten- oder Knieschmerzen mit fehlender oder aktiver Hüftbeweglichkeit, manchmal können die Symptome sehr ausgeprägt sein und zur Gehunfähigkeit führen;
- keine Gewichtsübernahme am betroffenen Bein;
- eine eingeschränkte passive Hüft-

beweglichkeit, insbesondere der Innenrotation;

- kein Fieber oder Zeichen eines schwereren Allgemeininfektes;
- das Kind fühlt sich wohl; es isst und spielt im Sitzen oder Liegen.

Die Ätiologie der Coxitis fugax ist nicht geklärt, sie wird jedoch häufig in Zusammenhang mit Allgemeininfektionen, besonders viralen Infektionen der oberen Luftwege gebracht (sog. Infektrheumatoid). Die Diagnose erfolgt klinisch und wird bildgebend durch Sonographie abgesichert: Im Ultraschall ist ein Erguss nachweisbar, das Hüft-Röntgen ist unauffällig.

Eine spontane Heilung tritt meist ohne Behandlung innerhalb weniger Tage ein. Empfohlen wird die Schonung für etwa fünf bis sieben Tage, wobei die Hüfte in Spontanhaltung (Außenrotation, leichte Flexion) verbleiben soll, da dadurch der intra-

artikuläre Druck vermindert wird. Weiters empfohlen werden Anti-phlogistika und eine Ultraschallkontrolle, um den Rückgang des Ergusses zu kontrollieren.

Bei hochgradigem Erguss und starken Schmerzen ist eine entlastende Punktion des Hüftgelenkes vorzunehmen, um eine intraartikuläre Druckerhöhung zu vermindern und ischämischen Folgeschäden vorzubeugen. In seltenen Fällen kann die Coxitis fugax aber auch einen protrahierten Verlauf über mehrere Wochen zeigen. Differenzialdiagnostisch muss in solchen Fällen ein Morbus Perthes und eine Monarthritis als Initialsymptom einer juvenilen chronischen Arthritis (ICA) ausgeschlossen werden.

## Morbus Perthes verursacht irreversible Schädigung

Beim differenzialdiagnostisch abzugrenzenden Morbus Perthes handelt es sich um eine idiopathische aseptische Osteochondrose der Femurkopfeiphyse, die innerhalb von etwa zwei bis vier Jahren selbstheilend abläuft, jedoch eine irreversible Schädigung im Sinne einer verschiedenen schwer ausgeprägten Präarthrose des Hüftgelenkes verursachen kann. Der Altersgipfel für das Auftreten der Erkrankung liegt zwischen dem 4. und 8. Lebensjahr, Buben sind viermal häufiger betroffen als Mädchen. In etwa zehn Prozent der Fälle tritt die Erkrankung auch an der kontralateralen Hüfte nach einem symptomfreien Intervall auf. Die Ätiologie der zugrunde liegenden Ischämie der Femurkopfeiphyse ist trotz zahlreicher Studien bis heute nicht geklärt.

Die Erkrankung manifestiert sich meist nur durch ein diskret hinkendes Gangbild, Schmerzen werden nur bei ausgeprägten rezidivierenden Gelenkergüssen angegeben und oftmals nur ins Kniegelenk projiziert. Die Sicherung der Diagnose erfolgt mittels Röntgenaufnahmen der Hüften a. p. und axial und mittels Magnetresonanz oder Szintigraphie. Jeder unklare Hüft- und Kniebefund in dieser Altersgruppe ist verdächtig und klinisch-radiologisch abklärungsbedürftig. Als Behandlungsprinzip gilt: • in den Frühstadien: Versuch einer medikamentösen Behandlung der Ischämie und Erhalten oder Herstellen der vollen Bewegungsfreiheit im Hüftgelenk. „Containment-Therapie“ durch bestmögliche, eventuell operative, Einstellung des subluxierenden Femurkopfes in der Gelenkspfanne in der Hoffnung, dass es zu einer Ausheilung mit sphärischer Kongruenz des Femurkopfes kommt.

- im Spätstadium: chirurgisches Wiederherstellen einer weitgehend uneingeschränkten Beweglichkeit im Hüftgelenk mit einem kongruenten Gelenk in neutraler Position bei Gewichtsübernahme.

## Morbus Köhler I

Schmerzhinken oder fehlende Gewichtsübernahme im Kleinkindalter ist gelegentlich Folge eines Morbus Köhler I, einer aseptischen Osteonekrose des Os naviculare pedis, die im Alter zwischen drei und acht Jahren auftritt. Radiologisch findet sich eine im Seitenvergleich deutlich sichtbare Verdichtung der Knochenstruktur des Kahnbeines. Die Erkrankung tritt in 30 Prozent der Fälle doppelseitig auf. Bei starken Schmerzen ist die vierwöchige Ruhigstellung in einem USCH-Gips angezeigt.

Differenzialdiagnostisch sollte die häufige Apophysitis calcanei, eine vorübergehende Reizung der Wachstumsfuge im Bereich des Fersenbeins, besonderes bei barfuß laufenden sechs- bis zwölfjährigen Kindern, klinisch und eine Coalition talonavicularis, d. h. Verwachsung einzelner Fußwurzelknochen, radiologisch ausgeschlossen werden.

Schmerzen des Bewegungsapparates im Kleinkindalter, besonders wenn sie kurzdauernd, unilateral, lokalisiert auftreten und mit Funktionsstörungen oder pathologischem Blutbild oder C-reaktives Protein (CRP) einhergehen, bedürfen immer einer exakten diagnostischen Abklärung. Chronische Entzündungen (z. B. Osteomyelitis), Bluterkrankungen (z. B. Leukämie) sowie Tumoren (z. B. Ewin-Sarkom) müssen ausgeschlossen werden.

## Weitere unterschiedliche Arten des Hinkens

Ein „Verkürzungs-Hinken“ kann erstes Symptom einer Beinlängendifferenz oder einseitigen Achsenfehlstellung, z. B. Genu-varum-Fehlstellung sein. Eine Beinlängendifferenz von einem Zentimeter und mehr, die meist Ursache für eine statische Skoliose bildet, bedarf eines Ausgleiches im Schuh, wobei die erforderliche Erhöhung vom Orthopädienschuhmacher auf Absatz und Sohle aufgeteilt wird. Eine unilaterale Beinachsenfehlstellung kann Ursache oder Folge einer Beinlängendifferenz sein. Sie bedarf einer radiologischen Abklärung.

Der Zehenballengang ist eine Sonderform einer Gangstörung, die unilateral zum Hinken, bilateral jedoch effizienten Art der Fortbewegung führt. Psychomotorische Haltungsstörungen mit einer Ventralverlagerung des Körperschwerpunkts werden beispielsweise mittels abschließlicher Vorfußbelastung kompensiert. Der intermittierend auftretende habituelle Zehenballengang bedarf selten einer Behandlung, während sekundäre strukturelle Verkürzungen des Triceps surae bei neuromotorischen Erkrankungen oder angeborenen Fehlbildungen nach einer Analyse der Kräfteverhältnisse an allen Gelenken beider unterer Extremitäten zur Ökonomisierung des Gangablaufes korrigiert werden müssen. Die Differenzialdiagnostik des Zehenballenganges ist eine häufige Aufgabe in der Praxis.

Ein „Insuffizienz-Hinken“ ist ein Hinweis auf das Vorliegen einer Muskelschwäche der Glutealmuskulatur





Foto: Privat

Dr. Walter Michael Strobl  
Orthopädisches Spital, Wien

Prinzipiell ist jeder Gelenkinfekt eine Indikation zur sofortigen operativen Entlastung, Spülung und Drainage sowie Ruhigstellung. Der genaue Zeitpunkt und die Wahl des operativen Verfahrens sind abhängig vom Krankheitsverlauf, der Lokalisation und Ausdehnung und vom Alter des Kindes. Je akuter die Infektion, umso dringlicher ist die lokale Behandlung, um die Gelenk- und Knorpelschädigung und damit auch schwere Funktionsstörungen zu minimieren. Die Applikationsdauer der systemischen Antibiotikatherapie ist abhängig vom Rückgang der lokalen

und serologischen Entzündungsparameter.

Im Vorschulalter zwischen dem 5. bis 6. Lebensjahr erfolgt die weitgehende Ausreifung der Grob- und Feinmotorik. Die gängigen Sportarten des Kindesalters werden nun technisch leichter erlernbar. Bei etwa fünf Prozent aller Kinder können Auffälligkeiten der Bewegung als Reifungsverzögerung der Feinmotorik, Koordination oder sensorischer Funktionen festgestellt werden.

Kinder mit einer sogenannten minimalen cerebralen Dysfunktion müssen erkannt, aber nicht in jedem

Fall behandelt werden. Eine Förderung ihrer Defizite ist sowohl im pädagogischen als auch sportmotorischen Bereich möglich. Symptome sind leicht ataktische Gangstörungen, persistierender Zehenballengang, deutliche Dys- oder Adiadochokinese, assoziiertes Mitbewegen der kontralateralen oder oberen Extremitätenmuskulatur, Veränderungen des muskulären Grundtonus, lokalisierte Muskelschwäche und -atrophie oder ausgeprägte dynamische oder strukturelle Muskelverkürzungen. Vor allem bei einer Progredienz der Symptomatik muss diffe-

renzialdiagnostisch an Frühformen seltener neuromuskulärer Erkrankungen gedacht werden – bei Vorliegen einer Muskelschwäche, wie z. B. Probleme beim Stufensteigen, sollte eine incipiente progrediente Muskelerkrankung und bei leichter Ataxie, wie z. B. Stolperneigung, eine hereditäre Neuropathie oder spinocerebelläre Erkrankung in Erwägung gezogen werden. ■

Dr. Walter Michael Strobl ist als Leitender Oberarzt der Abteilung für Kinderorthopädie im Orthopädischen Spital Wien-Speising tätig.

und Hüftabduktoren, z. B. im Rahmen neuromuskulärer Erkrankungen, oder einer veränderten Form des proximalen Femurs, z. B. ein Trochanterhochstand, bei Hüftgelenkerkrankungen. Eine weiterführende Diagnostik und Therapie ist in diesen Fällen indiziert.

Ein „Schmerz-Hinken“ oder eine fehlende Gewichtsübernahme bedarf einer exakten Anamnese und Diagnostik. Entzündungen, aseptische Knochennekrosen und raumfordernde Prozesse sind auszuschließen, bevor Schmerzen aufgrund unklarer Verletzungen und nicht unumstrittener flüchtiger und bilateraler Überlastungen des wachsenden Muskels (sogenannte „Wachstumsschmerzen“) konstatiert werden.

Im Pubertätswachstumsschub ist an Erkrankungen der Epiphysenfugen zu denken, wie die notfallmäßig chirurgisch zu versorgende Femurkopf-Epiphysenfugenlösung oder den häufigen Morbus Schlatter der Tibia-Apophyse oder Morbus Scheuermann der Wirbelkörper-Deckplatten.

### Septische Arthritis – in jedem Alter ein Notfall

Die septische Arthritis stellt in jedem Lebensalter einen orthopädischen Notfall dar. Es handelt sich um eine bakteriell bedingte Gelenkentzündung durch hämatogene oder lokale Ausbreitung. Humerale und zelluläre Entzündungsreaktionen und proteolytische Enzyme führen zu einer Entzündung, Synovitis und Ergussbildung im Gelenk sowie zur Zerstörung von Gelenknorpel und Epiphyse. Die Schwere des Verlaufs hängt von der Virulenz des Erregers und dem Immunstatus des Kindes ab. Häufigste Erreger sind Staphylokokken, Streptokokken, Pneumokokken, Salmonellen – nicht immer ist der Erreger nachweisbar.

Lokal bestehen Entzündungszeichen wie mangelnde Gewichtsübernahme, schmerzhafte Bewegungseinschränkung, Rötung, Schwellung, Erguss, Überwärmung, weiters ein herabgesetzter Allgemeinzustand mit Fieber, positive Laborbefunde mit BSG (Blutkörperchensenkung), CRP, Leukozyten, eventuell Blutkultur und Punktion mit Erregernachweis. Röntgen, Szintigraphie und Magnetresonananz geben Hinweis auf die Lokalisation und Ausdehnung der Destruktion. Differenzialdiagnostisch ist eine Coxitis fugax, entzündlich-rheumatische Gelenkerkrankungen und akute Blutung bei Hämophilie zu berücksichtigen.

Behandlungsziel ist die vollständige Sanierung des Infektes unter weitgehender Erhaltung der Gelenknorpel-Knochen-Wachstumsfugenstruktur und -funktion.



## Fentanyl Hexal® MAT

Moderne Matrixtechnologie



**SO ODER SO:**  
DIE SCHMERZTHERAPIE MIT FENTANYL HEXAL®  
EXKLUSIV MIT 2 PFLASTERTECHNOLOGIEN.

Arzneimittel  
Ihres Vertrauens





Klassisches Depotpflaster

## Fentanyl Hexal® DEP

